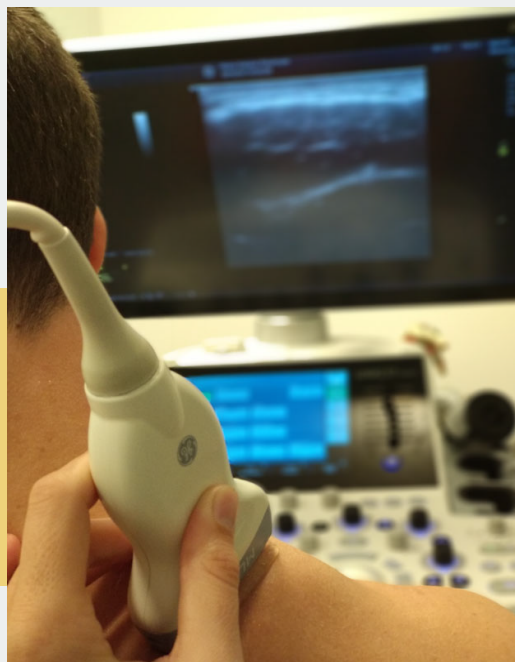




Curso Avanzado de Ecografía Musculoesquelética: Cuello, Tronco y Sistema Nervioso Periférico

Este curso da un paso más hacia delante en la exploración del sistema nervioso. Dotará al profesional de los conocimientos del sistema nervioso permitiéndole la precisión para sus tratamientos invasivos ecoguiados.




Material

El precio del curso incluye:

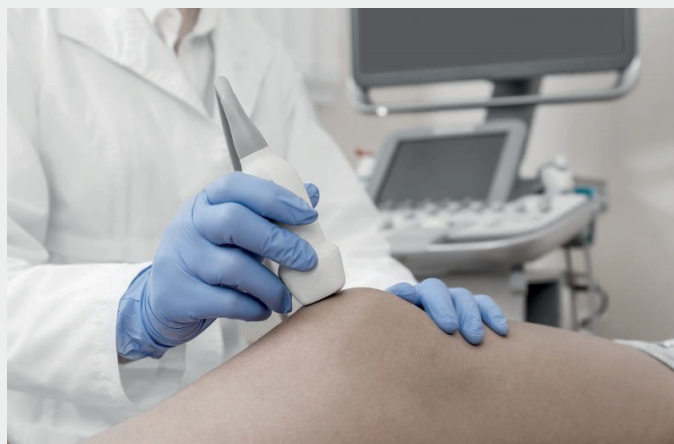-  Docencia
-  USB con apuntes del curso
-  Diploma acreditativo

Formas de pago

-  Caja Rural Central
ES73 3005 0045 63 2516670425

Fecha:	4-6 Octubre 2019
Duración:	20 horas
Ubicación:	Alicante
Precio:	400€
Dirigido a:	Fisioterapeutas y médicos
Asistentes:	24 plazas
Horario:	V: 15.30h-20.30h S: 09.00h-20.30h D: 09.00h-14.00h

Objetivos del curso



Claves para la rápida detección de los nervios más sintomáticos en la clínica diaria facilitando su detección para las técnicas invasivas..

Valoración ecográfica en la neurodinámica.

Establecer un protocolo de evaluación para la sencilla localización de todas las estructuras anatómicas.

Programa:

I. PRESENTACIÓN

II. ANATOMÍA ECOGRÁFICA DEL CUELLO

1. Evaluación de las masas musculares:
 - Escaleno anterior.
 - Escaleno medio.
 - Escaleno posterior.
 - Esternocleidomastoideo.
 - Omohioideo.
 - Infrahioideos.
 - Elevador de la escápula
 - Trapecio
2. Observación de la glándula tiroides.
3. Evaluación ósea.
 - Apófisis transversas cervicales.
4. Observación del sistema vascular.
 - Sistema arterial carotídeo.
 - Sistema venoso yugular.
 - Sistema arterial vertebral.
 - Sistema arterial subclavio.
5. Evaluación nerviosa.
 - N. occipital mayor, menor, aurícula mayor.
 - N. frénico.
 - N. simpático cervical.
 - N. vago.
 - N. dorsal escapular.
 - N. toracodorsal.
 - Plexo braquial de proximal a distal.

III. ANATOMÍA ECOGRÁFICA DEL TORAX

1. Evaluación de las masas musculares.
 - Pectoral mayor.
 - Pectoral menor.
 - Subclavio.
 - Serrato anterior.
 - Intercostal interno.
 - Intercostal externo.
 - Serrato posterosuperior.
 - Romboides mayor y menor.
 - Angular de la escápula.
 - Trapecio.
 - Triceps espinal.
 - Multifidos.
2. Evaluación ósea.
 - Articulación esternoclavicular. Disco articular.
 - Clavícula.
 - Manubrio espinal.
 - Cuerpo del esternón.
 - Articulación interapofisaria y costovertebral.
 - Costilla y cartílago costal.
 - Escápula.
3. Observación pleural y pulmonar.
4. Observación del sistema vascular torácico interno.

IV. REGIÓN AXILAR

1. Evaluación de las masas musculares.
 - Subescapular.
 - Dorsal ancho.
 - Redondo mayor.
 - Triceps braquial.
 2. Evaluación ósea.
 - Cabeza humeral y cartílago articular.
 - Rodete.
 3. Observación del sistema vascular.
 - Sistema arterial venoso axilar.
 4. Evaluación nerviosa.
 - Tronco del plexo braquial.
- Infraespinoso.
 - Redondo menor.
 - Deltoides.
 - Coracobraquial.

V. ABDOMEN Y PELVIS

1. Evaluación de las masas musculares.
 - Complejo miotendinoso de los rectos abdominales.
 - Oblicuo externo.
 - Oblicuo interno.
 - Transverso.
 - Dorsal ancho.
 2. Evaluación ósea.
 - Cuerpo del pubis.
 - Apófisis espinosa, lámina, articulación interapofisiaria, apófisis transversa.
 - Iliaco.
 3. Observación de la línea alba, asas intestinales y peritoneo.
 4. Evaluación nerviosa.
 - N. Subclavio.
 - N. escapular dorsal.
 - N. torácico largo.
 - N. supraescapular.
 - N. pectoral lateral.
 - N. pectoral medial.
- Triceps espinal.
 - Multifidus.
 - Psoas.
 - Cuadrado lumbar.
 - N. fascículo posterior
 - N. subescapulares.
 - N. ilioinguinal.
 - N. iliohipogástrico.
 - N. genitofemoral.
 - Ramo dorsal.

VI. REGIÓN INGUINAL

1. Evaluación de las masas musculares:
 - Psoas-Iliaco.
 - Pectíneo.
 2. Observación del ligamento y conducto femoral.
 3. Evaluación del conducto inguinal.
 4. Evaluación ósea.
 - Espina iliaca anterior.
 - Espina iliaca superior.
 5. Observación del sistema vascular.
 - Sistema arterial y venoso femoral.
 6. Evaluación nerviosa.
 - Nervio femoral.
 - Rama articular del N. obturador accesorio.
- Sartorio.
 - Aductor mediano.
 - Tubérculo y cuerpo del pubis.
 - Sínfisis del pubis.

VII. SISTEMA NERVIOSO PERIFÉRICO

1. Nervios de la extremidad superior y evaluación de sus puntos de conflicto:

- N. axilar.
- N. Musculocutáneo.
- N. mediano.
- N. radial.
- N. cubital.
- N. cutáneo braquial y antebraquial.
- N. interóseos anterior y posterior

2. Nervios de la extremidad inferior y evaluación de sus puntos de conflicto:

- N. cluneales.
- N. glúteo superior.
- N. glúteo inferior.
- N. del cuadrado lumbar.
- N. cutáneo femoral posterior.
- N. ciático.
- N. femoral.
- N. safeno.
- N. obturador.
- N. cutáneo femoral lateral.
- N. peronéo común y tibial.
- N. sural.
- N. plantar medial.
- N. baxter.
- N. plantar lateral.

3. Variantes anatómicas.

4. Síndromes de atrapamiento.

VIII. CASOS CLÍNICOS.

Modalidad:

Presencial

Metodología:

Teórico-Práctico

Docentes:

Ana De Groot Ferrando

Fisioterapeuta en Clínica Campos Alicante.
Máster en Fisioterapia Invasiva.
Máster en Osteopatía y Terapia Manual.
Profesora de ecografía musculoesquelética
Grupo MUPtherapy.



Grupo MUPtherapy

Muskuloskeletal Ultrasound in
Physical Therapy.
Ana de Groot.
Cristina Sanchez.
Jacinto Martinez.
Alberto Garcia.
Adrián Benito.